

گوارا پتی و جنیب مواد

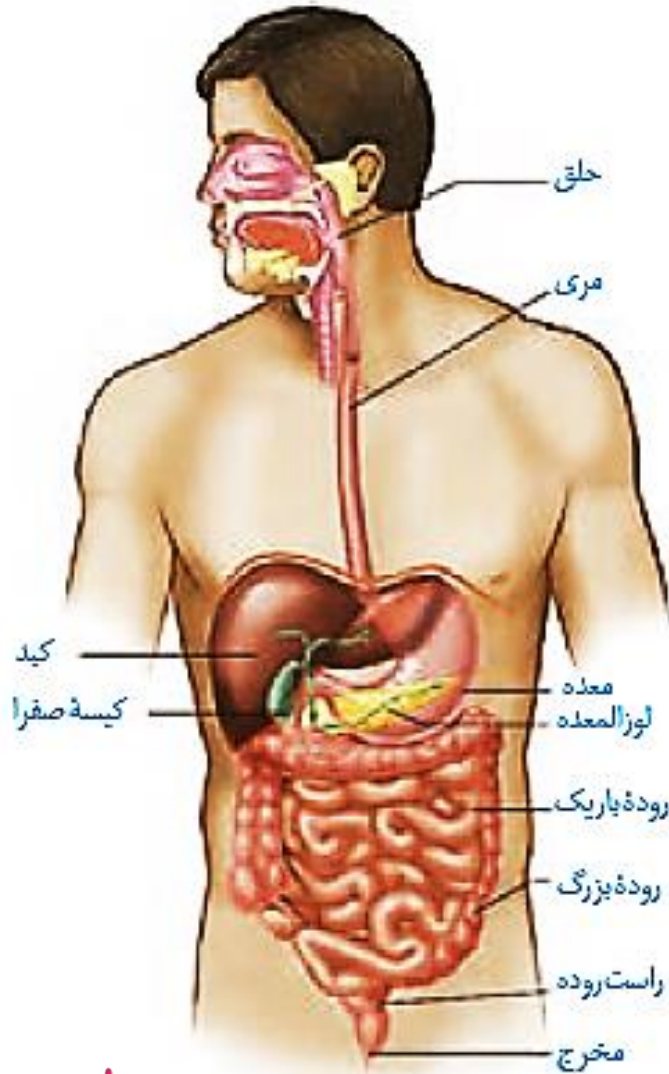
10.s2

دکتر محمودی

ساختار و عملکرد لوله گوارش

دستگاه گوارش

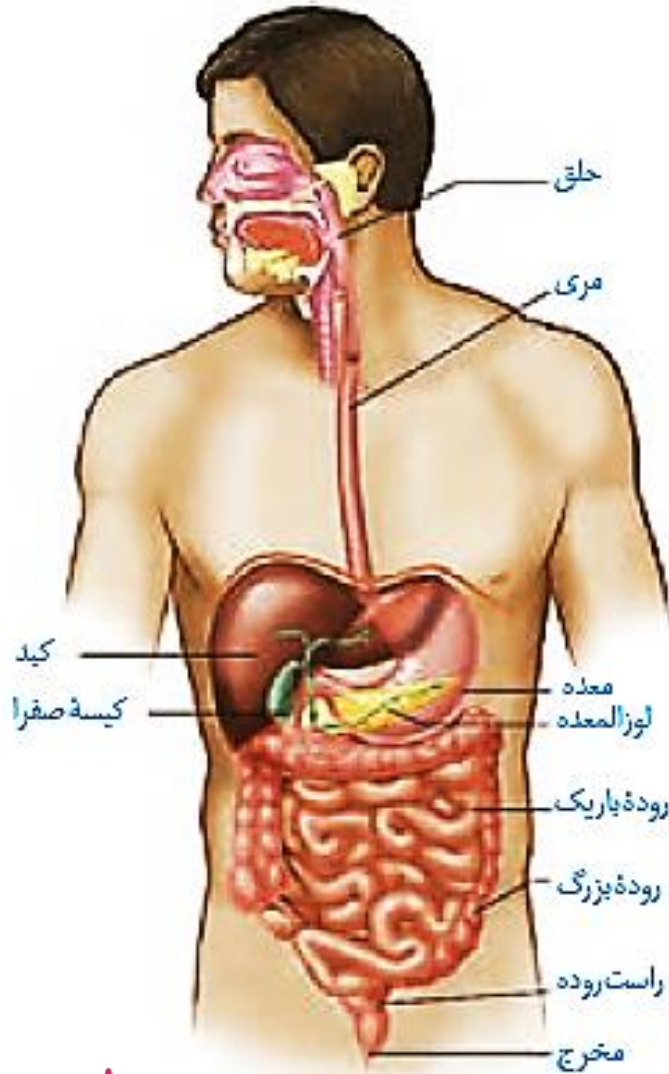
دستگاه گوارش از لوله گوارش و اندام های دیگر مرتبط با آن تشکیل شده است.



لوله گوارش: لوله پیوسته ای است که از دهان تا مخرج ادامه دارد.

شکل ۱- لوله گوارش و اندام های مرتبط با آن





شکل ۱- لوله گوارش و اندام‌های مرتبط با آن

1. اندام‌های بالای دیافراگم دهان، حلق، بخش اعظم مری، غدد بزاقی

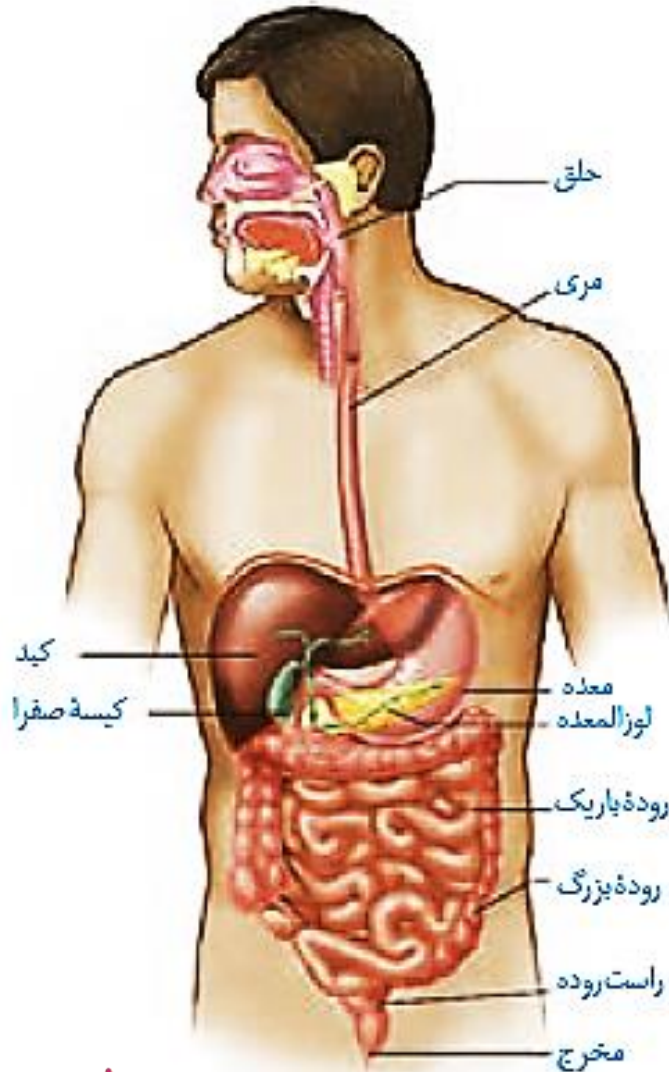
2. اندام‌های زیر دیافراگم کبد، معده، بخش کوچکی از مری، روده باریک، روده بزرگ، مخرج، لوزالمعده، راست روده، کیسه صفرا

3 اندام‌های قرار گرفته در سمت چپ بدن بخش اعظم معده، بخش اعظم پانکراس، بخش کوچکی از کبد، کولون پایین رو، بخشی از کولون افقی

4 اندام‌های قرار گرفته در سمت راست بدن بخش اعظم کبد، کولون بالارو، دوازدهه، کیسه صفرا، بخشی از کولون افقی، آپاندیس، بخشی از پانکراس، بخش کوچکی از معده



5. طول کولون بالارو **کمتر** از کولون پایین رو است.
6. کولون افقی در **سمت چپ** کمی در سطح بالاتری قرار دارد.
7. بالاترین قسمت کبد نسبت به بالاترین قسمت معده، در سطح بالاتری است.
8. پانکراس به صورت موازی و در **پشت معده** قرار دارد.
9. طول روده باریک از طول روده بزرگ و پیچ و تاب آن بیشتر است.



شکل ۱- لوله گوارش و اندام های مرتبط با آن



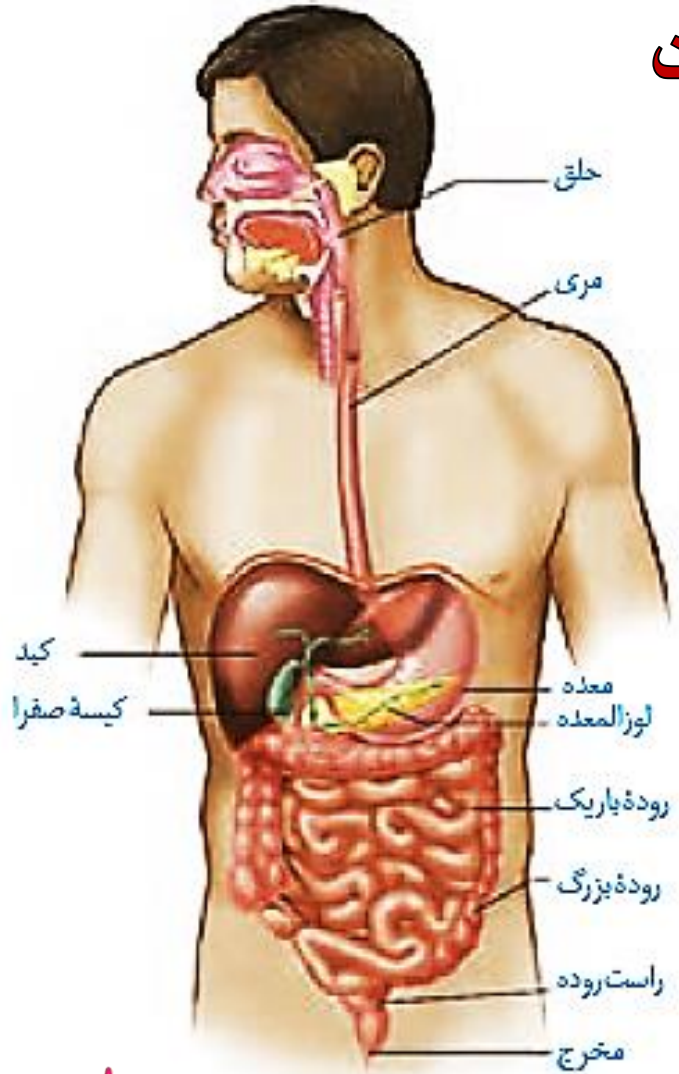
10. کبد دارای دو قسمت است که قسمت بزرگتر در سمت راست قرار دارد و بخش کوچکتر آن بیشتر در سمت چپ قرار دارد.
 11. معده در قسمت بالایی کمی در سطح زیرین کبد مشاهده می شود.

12. مری از عرض دیافراگم عبور کرده و کمی به سمت چپ مایل شده و به معده متصل میشود، بنابراین بنداره انتهای مری در سمت چپ قرار دارد.

13. بخشی از معده در پشت کبد قرار می گیرد.

14. بنداره انتهای مری پایین تر از دیافراگم قرار دارد.

15 محل اتصال روده باریک به معده بالاتر از پانکراس است.



شکل ۱- لوله گوارش و اندام های مرتبط با آن



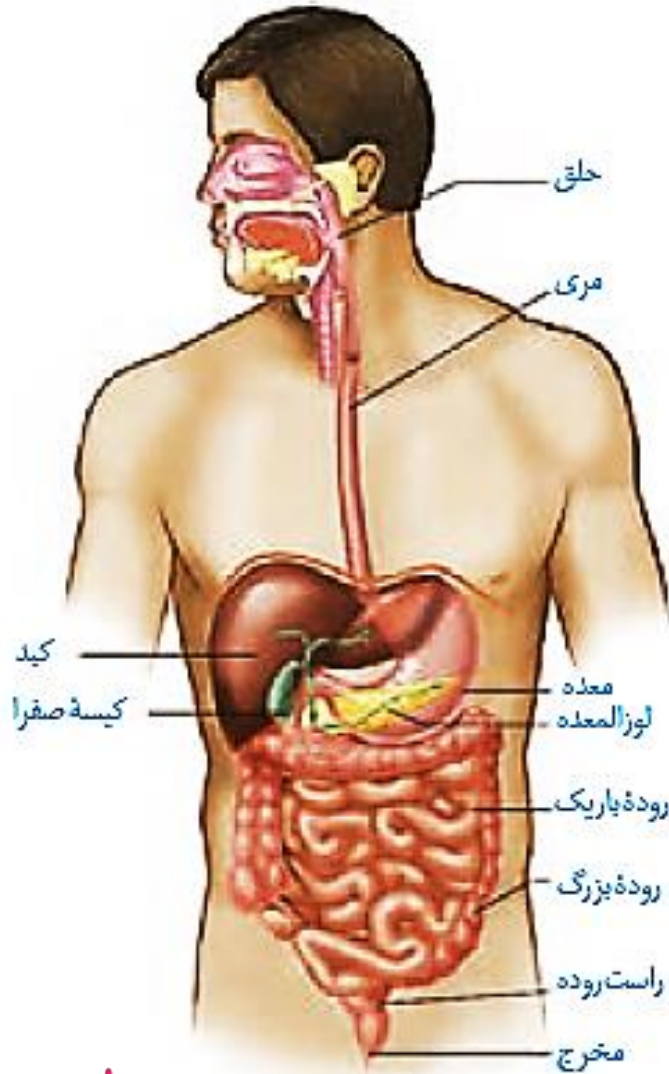
16. **معه** از سمت چپ بدن شروع شده و تا وسط بدن ادامه می یابد.

17. قسمت اعظم **کبد** همانند **کیسه صفرا** در سمت راست بدن قرار دارد.

18. ابتدای **روده باریک** همانند انتهای آن در سمت راست بدن قرار گرفته است.

19. در بین اندامهای موجود در حفره شکمی، **کبد** کمترین فاصله را با **دیافراگم** دارد.

20. **پانکراس**، **معه**، **کبد**، **روده باریک** و **روده بزرگ** در **هر دو سمت بدن** دیده می شوند.



شکل ۱- لوله گوارش و اندام های مرتبط با آن

